Aus der Inneren Abteilung des Städt. Krankenhauses Augsburg.
Direktor: Prof. Dr. Fritz Lange.

Ueber Kapillarblutungen

Inaugural-Dissertation

zur

Erlangung der Doktorwürde in der gesamten Medizin

verfaßt und einer

Hohen Medizinischen Fakultät

der

Bayerischen Ludwig-Maximilians-Universität zu München

vorgelegt von

Wilhelm Enzler
aus Augsburg.

1938

Bernhard Sporn Verlag Zeulenroda-Thür.

Gedruckt mit Genehmigung der medizinischen Fakultät der Universität München.

Dekan: Prof. Dr. Kürten.

Referent: Prof. Dr. Fritz Lange, Augsburg.

R. UNIV.
BIBLIOTHEEK
LEIDEN

Meinen Eltern gewidmet!

Digitized by the Internet Archive
in 2026

https://archive.org/details/IA41548304_0114

Den Anlaß zu vorliegender Arbeit gaben die Befunde, die Prof. Lange(1)bei der kapillarmikroskopischen Untersuchung von Kranken mit juveniler rezidivierender Glaskörperblutung an den Limbuskapillaren der Finger erheben konnte. Er wies in 38 Fällen dieser Erkrankung, die bei jugendlichen Menschen unter Bevorzugung des männlichen Geschlechts zu anfallsweisen Blutungen in den Glaskörper bzw. die Netzhaut führt, typische Veränderungen an den Nagelfalzkapillaren und abnorme Strömungsverhältnisse in diesen selbst nach. Fast ebenso regelmäßig fanden sich spontane, den Limbuskapillaren entstammende Blutungen von Kappenform und Schichtung. Richtunggebend für die Aufklärung der wahren Natur des Leidens war weiterhin die Feststellung von eindeutigen Zeichen Bürger'scher Erkrankung, die im Verein mit den fraglichen Glaskörperblutungen und den regelmäßig zu findenden Kapillarblutungen und Kapillarveränderungen an einen ursächlichen Zusammenhang der juvenilen rezidivierenden Glaskörperblutung mit der Thrombangiitis obliterans denken ließen. In Verfolg weiterer Untersuchungen und unterstützt durch den in einigen Fällen ermöglichten histologischen Nachweis der im Auge vermuteten Gefäßveränderungen, kam man zu der Überzeugung, daß diese Augenblutungen als aus gleicher Ursache entstanden zu betrachten sind wie jene am Fingerlimbus, d. h. die juvenile rezidivierende Glaskörperblutung ist eine im Auge lokalisierte Form der Thrombangiitis obliterans. — In einer anderen Reihe von Fällen mit Erscheinungen von Seiten des Zentralnervensystems bei gleichzeitigem Vorkommen von Augenblutungen und Extremitätengangrän (K. H. Stauder (2), O. Marchesani und K. H. Stauder (3), H. Spatz (4)) führten gerade die im Fingerfalz gefundenen Kapillarblutungen und Kapillarveränderungen auf die richtige Fährte und erlaubten die Einreihung dieser diagnostisch meist unklaren Fälle in das Formbild der Thrombangiitis obliterans.

Damit stand also fest, daß die im Fingerfalz immer wieder festgestellten Kapillarblutungen und Kapillarveränderungen etwas absolut Typisches für die Thrombangiitis obliterans sind und, wie zuletzt angedeutet, ist ihr Nachweis dann von besonderem Wert, wenn unsere bisher üblichen Untersuchungsmethoden eine Klärung solcher Fälle nicht zulassen.

War man einmal zu diesem Schluß gekommen, so ergab sich von selbst die Frage, ob es noch andere Erkrankungen, vielleicht große Krankheitsgruppen gibt, für die kapilläre Blutungen bei typischen Veränderungen der Kapillarform kennzeichnend sind.

Das Schrifttum, das wir zunächst zu Rate zogen, konnte nur wenig Aufklärung schaffen, auch waren die wenigen Andeutungen, die sich an dieser und jener Stelle fanden, im Rahmen dieser Fragestellung nicht mit Nutzen zu verwenden. Parrisius (5) wie andere Autoren betonen die erhöhte Bereitschaft zu Hautblutungen bei der vasoneurotischen Diathese. Wir erfahren von dem spontanen Auftreten von zehnpfennigstückgroßen und größeren Blutflecken bei vasoneurotischen, menstruierenden Frauen, Hautblutungen, von denen Parrisius sagt, „daß sie aussehen, wie wenn man sich heftig gestoßen hätte". Niekau (6) erwähnt das Vorhandensein solcher Hautblutungen, wenn auch seltener, bei Männern. In diesem Zusammenhang berichtet Parrisius (5) über das Auftreten von Hämoptoe bei jungen Mädchen während der Menses und belegt durch mehrere Fälle, daß selbst lebensgefährliche Darmblutungen auf dieser Grundlage entstehen können. Hautblutungen bei Purpura beschreibt Niekau (7), vor allem aber hat sich Jürgensen (8) eingehend damit befaßt und aus seinen Untersuchungen wissen wir, daß es sich bei klarer Prägung der subpapillären Gefäßmaschen, Herabsetzung der Zahl der Arbeitskapillaren um Blutungen aus den subpapillären Gefäßen handelt. Desgleichen sei auf die bei Flecktyphus im Bereich der Roseolen anzutreffenden Blutungen hingewiesen wie auf jene Hämorrhagien und Petechien, die insbesondere die schweren, toxischen Formen des Scharlach begleiten (Niekau (9)). Bei Werlhof'scher Krankheit wie bei Scharlach lassen sich durch Stauung Hautblutungen auslösen, in letzterem Falle bekannt unter dem Rumpel-Leede'schen Phänomen. Die pralle Füllung der peripherstenGefäßabschnitte, eine toxisch-degenerative Schädigung der Gefäßwandung des subpapillären Plexus

werden für die krankhafte Durchlässigkeit verantwortlich gemacht.

Vergegenwärtigen wir uns, was wir über die Form dieser Blutungen wissen, wie wir sie bald als kleine rote Pünktchen, bald als unregelmäßig begrenzte Hämorrhagien, oder als flächenhafte, blaurote, später sich gelb und grün verfärbende Flecken sehen können, so steht wohl außer Zweifel, daß diese Blutungen in tieferen Abschnitten des Endstromgebietes entstanden sein müssen, zumal wir sie bei Purpura und Scharlach unter unseren Augen aus den subpapillären Gefäßen sich entwickeln sehen.

Gänzlich verschieden von diesen flächenhaft und formlos auftretenden Blutungen, die sich, wie es Parrisius ausdrückt, „von traumatisch entstandenen nicht unterscheiden lassen", sind jene, die im Gebiet der kapillären Endschlingen ihren Ursprung haben. Makroskopisch sind sie meist nicht sichtbar und nur in den wenigsten Fällen können wir sie am Fingerlimbus, wo wir sie zumeist finden, als eben noch wahrnehmbare Pünktchen erkennen. Mikroskopisch ist für diese Kapillarblutungen, wie es Prof. Fritz Lange beschreibt, „das Geschichte, Kappenförmige" kennzeichnend. „Nicht wie es bei einem Trauma breit und flächenhaft formlos ausgebreitet, sondern hut- oder kappenförmig über den einzelnen Kapillaren sitzend". Aufschluß über die zeitliche Folge der Blutungen und deren Alter geben sowohl die Entfernung der einzelnen Kappen vom Kapillarscheitel wie ihre Farbe. Beim Wachstum der Nägel werden diese durch die mitgenommene Epidermis immer weiter hinausgeschoben, sodaß die zeitlich zuerst entstandenen Blutungen am weitesten vom Kapillarscheitel entfernt sind. Diese Blutungen sind in der Regel von kräftiger, dunkelbrauner Farbe, doch finden wir auch gar nicht selten solche, die eine blasse, mehr gelbliche Tönung besitzen und dies ist dann der Fall, wenn bereits frühzeitig ein Teil des ausgetretenen Blutes resorbiert wurde. Öfter begegnen wir auch solchen Blutungen, die sich noch ganz eng an den Scheitel der Kapillare anschließen, dem Kapillarscheitel aufsitzen, wie wir sagen, und diese Blutungen zeigen noch die leuchtend rote Farbe des Blutes, die aber meist ziemlich rasch in eine mißfarbene, ins Bräunliche spielende Färbung übergeht.

Jürgensen (10) hat nun nachgewiesen, daß Blutaustritte aus den Kapillaren stets aus dem vom arteriellen in den venösen Schenkel überleitenden Zwischenstück, dem sog. Schaltstück, und dem venösen

Schenkel erfolgen unter den von Ricker als prästatisch bezeichneten Strömungsbedingungen. Diese Tatsache benutzte Jürgensen zur Ausarbeitung einer Methode, die gestattet, bei bestehender erhöhter Blutungsbereitschaft Blutungen experimentell auszulösen. Er brauchte nur den venösen Abfluß mit einer Blutdruckbinde zu hemmen. Dabei ergab sich, daß es oft schon nach 20—30 Sek. zum Auftreten von Ödem und Erythrodiapedese kommt. Als äußerste Grenze bis zu der Blutaustritte auf eine erhöhte Blutungsbereitschaft bezogen werden dürfen, gibt Jürgensen mit 4 Minuten an. — Diese Methode machten wir uns zunutze, wenn wir bei Feststellung von Kapillarblutungen eine wirklich vorhandene, erhöhte Blutungsbereitschaft beweisen wollten. Wir gingen daher bei der Lösung unserer Aufgabe zunächst so vor wie es Jürgensen getan hat und suchten bei allen Kranken systematisch nach Blutungen. Waren solche im Fingerfalz zu finden, dann suchten wir die Beugeseite der Unterarme und die Infraclaviculargruben eingehend nach Blutungen ab und schlossen dann den Stauungsversuch in der von Jürgensen angegebenen Weise an. Außerdem aber hatten wir bei unseren Untersuchungen einen weiteren Gesichtspunkt zu berücksichtigen. Wie eingangs bereits erwähnt, hat gerade die Forschung der allerletzten Zeit innige Zusammenhänge von Limbusblutung und Augenblutung bei der Thrombangiitis obliterans aufgedeckt und es ist deshalb eine zwangsläufige Folge, daß die Kenntnis dieser Tatsache Anregung für unsere eigenen Beobachtungen werden mußte. Daraus ergab sich wiederum die Notwendigkeit, in all den Fällen, in denen wir Blutungen aus den Kapillaren nachgewiesen haben, auch am Augenhintergrund nach Blutungen aus den Netz- und Aderhautgefäßen zu fahnden, wobei wir von der Vorstellung ausgingen, daß Erkrankungen, die unseren Körper als Ganzes erfassen, nicht nur zu Blutungen innerhalb eines beschränkten Kapillargebietes führen, sondern daß alle Kapillaren des Körpers in dieses Geschehnis einbegriffen sind und damit auch jene der Netz- und Aderhaut.

Wenn wir nun fragen, welche Erkrankungen und Störungen im Getriebe des Körpers die Voraussetzungen für die Entstehung kapillärer Blutungen schaffen, so wollen wir an erster Stelle jene Durchblutungsstörungen der Gliederenden nennen, die entweder nur eine vorübergehende Störung in der Blutversorgung der

betreffenden Gewebsbezirke bedeuten, die aber ebenso gut der erste Beginn von folgenschweren Gefäßerkrankungen sein können und dann, wenn sie genügend lange bestehen, zu schwerster organischer Schädigung des Gewebes, zum Gewebstod führen.

Die seltenen Formen der funktionellen Durchblutungsstörungen, wie der Digitus Mortuus, die Erythrocyanosis crurum puellarum, sowie die Erythromelalgie, bekamen wir während unserer Untersuchungen so gut wie nie zu Gesicht. Fast ausschließlich begegneten wir bei unseren Kranken der Acrocyanose, d. h. also der Blaufärbung der Gliederspitzen, und wenn wir jene Fälle hinzunehmen, in denen die Blaufärbung nicht gerade ausgesprochen, aber doch erkennbar war, so müssen wir ihr Vorkommen immerhin als sehr häufig bezeichnen.

Betrachten wir Hände und Füße, so sind diese prall geschwollen und besonders wenn sie herunterhängen von tief blauroter Farbe, die meist im unteren Drittel der Unterarme bzw. in Höhe der Fußknöchel beginnt und gegen die Phalangen zu kontinuierlich an Stärke zunimmt. Nur selten finden wir die Blaufärbung an Nase und Ohrläppchen ausgeprägt. Wenn wir die Hände befühlen, so sind sie kalt und von feuchtklebrigem Schweiß bedeckt. Daneben beobachten wir vielfach trophische Störungen der Haut. Sie ist rauh und rissig, schilfert besonders an den Streckseiten der Extremitäten in kleinen Schüppchen ab, die Nägel sind längsgerillt, zeigen manchmal querverlaufende, bogenförmige, weiße Streifen und brechen infolge ihrer Brüchigkeit oft von selbst ab. Ungemein häufig sind diese Erscheinungen mit ausgesprochener Vasomotorenlabilität verbunden. Die Kranken erröten und erblassen auf den kleinsten Reiz hin, Gesicht und Brust sind fleckig gerötet und wie in einem Fall erinnerlich, finden wir an den Schleimhäuten des Rachens und der Mundhöhle düsterrote, unregelmäßig begrenzte Bezirke mit strangförmiger Venenzeichnung in die hellrote Umgebung eingestreut.

Kehren wir nun an den Ort der augenfälligsten Störung zurück und besehen uns die Gefäßveränderungen am Fingerlimbus im mikroskopischen Bilde, so fallen auf den ersten Blick die mächtig erweiterten subpapillären Gefäßmaschen auf, die wie breite, netzförmig verwobene Bänder auf einem livide getönten Untergrund vor uns ausgebreitet liegen. Oft völlige Regellosigkeit kennzeichnet den Aufbau

und die Anordnung der Kapillaren. Die einfache Haarnadelform ist in ausgeprägten Fällen fast ganz verschwunden. Knäuelförmige, abnorm gewundene Kapillaren mit verbreiterten Schaltstücken und weiten venösen Schenkeln liegen zwischen wenigen haarnadelförmig gestalteten Schlingen. Finden wir bei kapillargesunden Menschen die Blutströmung von fast völliger Stetigkeit, so unterliegt sie hier einem dauernden Wechsel. Bald wird die Blutsäule in rasender Jagd durch die Kapillare getrieben, stockt dann plötzlich und bewegt sich wieder stoßweise vorwärts, bald pendelt sie hin und her und steht nach wenigen Augenblicken für längere Zeit still. Sehen wir näher zu, so entdecken wir in glücklich gelagerten Fällen da und dort die Kapillarköpfe von roten Säumen umgeben, manchmal setzen sie sich den venösen Schenkeln entlang fort, vor allem aber, wenn sie bereits ein wenig von der Kontur der Kapillare abgehoben sind, erkennen wir in der kappenförmigen Gestalt der Blutaustritte frisch entstandene Kapillarblutungen. Viel häufiger finden wir vor den Scheiteln der Kapillaren liegende Blutungen von Kappenform und Schichtung. Sie haben dann während ihrer Wanderung die ursprünglich rote Farbe verloren und bieten nun einen satten braunen, oder mehr gelblichen Farbton dar.

Andere Gebiete der Oberhaut, von denen wir die Gegend der Ellenbeuge und die Infraclaviculargrube als Teststellen gewählt haben, überraschen zunächst durch das Fehlen jeglicher Blutung. Hin und wieder sieht man an den wirr angeordneten Kapillarköpfen rundliche Vorbuckelungen, die den Eindruck von Blutungen erwecken. Beobachten wir diese Bildungen längere Zeit, so können wir in ihnen Blutzirkulation erkennen und stellen demnach nichts anderes dar als sackförmige Erweiterungen des Kapillarlumens. — Wie hier, so fehlen auch am Augenhintergrund Veränderungen, die sich irgendwie im positiven Sinn verwerten ließen.

Die Blutungen aus den Limbuskapillaren hingegen sind für diese Durchblutungsstörung etwas durchaus Typisches und wenn wir unsere Fälle überblicken, so vermissen wir sie lediglich in 3 Fällen von 39. Die Blaufärbung braucht dabei keineswegs hochgradig zu sein. Wir finden Kapillarblutungen auch dann, wenn die Acrocyanose eben angedeutet ist und z. B. vorwiegend trophische Störungen von Haut und Nägel beobachtet werden.

Die Ursache für die Entstehung dieser Blutungen müssen wir in einer krankhaft erhöhten Blutungsbereitschaft der Kapillaren erblicken und finden diese in den vorher erwähnten Fällen durch den Stauungsversuch bis auf eine einzige Ausnahme bestätigt. Wie früher beschrieben, hemmen wir mit einer Blutdruckbinde den venösen Abfluß am Arm und halten den Druck auf 50 mm Hg konstant. Wenige Augenblicke später treten alle Kapillaren und die subpapillären Gefäßmaschen klar hervor. Zunächst sehen wir die Schaltstücke sich maximal erweitern, dann folgen die venösen Schenkel der Kapillaren und die subpapillären Gefäße. Gleichzeitig verlangsamt sich die Blutströmung in den Kapillaren zusehends, wird in den meisten Schlingen bald körnig und kommt schließlich völlig zum Stocken. Wie es in einem der beobachteten Fälle eintrat, sehen wir oft schon nach ½ Minute Auftreten von Ödem und Erythrodiapedese.

Wesentliche Bedeutung für die Auslösung spontaner Kapillarblutungen scheinen bei Frauen plötzliche Umstellungen und Störungen des hormonalen Gleichgewichts im Sinne der Menstruation zu haben. Hingeführt auf diese Möglichkeit wurde ich durch die Beobachtung, daß vielfach dann frische Kapillarblutungen im Fingerfalz zu finden waren, wenn die Menses sich eben eingestellt hatten, oder erst wenige Tage zurücklagen. Ich suchte diese Annahme durch weitere Untersuchungen wahrscheinlicher zu machen und beobachtete eine Anzahl von Frauen mit ausgesprochener Acrocyanose der Hände und Füße, zum Teil auch der Ohren, täglich während der letzten Tage vor Beginn der zu erwartenden Menstruation. Am Fingerlimbus fanden sich Veränderungen der Kapillarform, wie sie dem Bilde der Acrocyanose entsprechen. Spontane, den Kapillaren vorgelagerte Blutungen stellten wir in jedem Falle fest und machten durch den Stauungsversuch sicher, daß sie auf dem Boden einer krankhaften Durchlässigkeit der Kapillaren für Blut entstanden sind. Betrachteten wir nun die Kapillaren am ersten, oder dem folgenden Tage der jeweils einsetzenden Menstruation, so fanden wir die Kapillarform nicht merklich verändert, hochgradiger wie an den Tagen zuvor waren die Zirkulationsstörungen in den Kapillaren. Die Strömung war noch langsamer und unregelmäßiger geworden, die Stasen hatten an Zahl und Dauer zugenommen und häufiger wie an den Vortagen sahen wir die Blutsäule körnig und nicht selten rückläufig durch die Kapillaren

fließen. Suchten wir nun sorgfältig nach frisch entstandenen Blutungen, so konnten wir diese in der Mehrzahl der Fälle nachweisen. Oft in erstaunlicher Anzahl fanden wir den Scheiteln der Kapillaren leuchtend rote Kappen aufsitzen, meist viel mehr, als wir nach einer Reihe von Tagen noch Kapillarblutungen feststellen konnten. Augenscheinlich wird ein großer Teil derselben sehr rasch durch die lebhafte Resorptionstätigkeit der umgebenden Gewebe aufgesogen. —

Funktionelle Durchblutungsstörungen sehen wir vorwiegend auch dann, wenn krankhafte Prozesse an den innersekretorischen Organen die Leistung dieser Drüsen im Sinne einer Über- oder Unterfunktion abändern. Vor allem das Myxödem führt bisweilen zu Veränderungen von Haut und Schleimhäuten, die insbesonders bei der genuinen Form recht eindrucksvoll sind. Diesen entsprechen mikroskopisch Kapillarbilder, die weitgehend denen der Acrocyanose gleichen, wohingegen die Zahl der Arbeitskapillaren eher vermindert zu sein scheint und die Kapillaren selbst eine eigentümliche Gedrungenheit ihrer Form zeigen. Kennzeichnend sind wiederum die im Fingerfalz feststellbaren Blutungen von Kappenform und Schichtung. Auffallend ist, daß diese Blutungen dann schon bräunlich verfärbt sind, wenn sie erst wenig vom Scheitel der Kapillare entfernt sind. Der Grund wird wohl das außerordentlich reduzierte Längenwachstum der Nägel sein. Ursächlich besteht eine vermehrte Blutungsneigung dieser krankhaft veränderten Kapillaren. In einem Falle von genuinem Myxödem sowie in einem weiteren von postoperativem Myxödem lagen die Dinge so, daß nach einer Stauungsdauer von $2\frac{1}{2}'$ bzw. von $3\frac{1}{2}'$ die Kapillaren für Blut durchlässig wurden, nachdem sich anfänglich die Leerlaufkapillaren prall mit Blut füllten, die Strömung sich zusehends verlangsamte und im weiteren Verlauf eine wahrnehmbare Erweiterung der Strombahn der Arbeitskapillaren und der subpapillären Gefäße eintrat.

Mit diesen Befunden stimmen jene überein, die wir bei Funktionsstörungen der Blutstrombahn im Gefolge von Hyperthyreosen erheben können. So gut wie immer beobachten wir typische Blutungen von Kappenform und Schichtung im Fingerfalz und in allen Fällen dieser Erkrankung läßt sich zeigen, daß auch diese Kapillaren leichter bluten wie die eines gesunden Menschen.

In gleicher Weise bestätigen unsere Erfahrungen eine erhöhte Blutungsbereitschaft in den Fällen von Diabetes Mellitus, die

mit vasomotorisch-trophischen Störungen der Haut einhergehen. Bekannt ist das rosige Gesicht dieser Kranken. Hände und Füße sind vielfach bläulich verfärbt und fühlen sich kühl und feucht an, die Haut zeigt Risse, die Nägel sind längsgefurcht und spröde. Fehlen diese Störungen, so vermissen wir an den Limbuskapillaren die für sie so typische, klobige Auftreibung der Schaltstücke und Erweiterung der venösen Schenkel, vor allem aber finden wir niemals spontane Kapillarblutungen.

L. Fischer (11) hat nun beobachtet, daß innige Beziehungen zwischen Vasoneurose, wie wir die funktionellen Störungen der Blutstrombahn auch nennen, und Katarrh bestehen und kam zum Begriff der vasoneurotisch-katarrhalischen Diathese. Er wollte damit ausdrücken, daß Menschen, die an der bedeckenden Haut und, wie er nachgewiesen hat, auch an den Schleimhäuten der Lippen, des Rachens, der Conjunctiven usw., Veränderungen im Sinne der Vasoneurose tragen, in erhöhtem Maße für Katarrhe aller Schleimhäute anfällig sind. Die Übergänge zwischen leichter Reizung und Katarrh sind dabei durchaus fließend und die Entscheidung darüber, was noch „normal", oder schon krankhaft ist, kann vor allem in den leichten und mittleren Fällen erhebliche Schwierigkeiten bereiten. Wir haben keine Möglichkeit diese Dinge scharf auseinanderzuhalten, sondern Zustände, die vielleicht noch als vermehrte Gefäßzeichnung zu betrachten sind, gehen kontinuierlich in die entzündlich-katarrhalischen Veränderungen über. So wenig wir oft unter solchen Umständen über unsere Beobachtungen Klarheit erlangen können, so ergibt sich doch das eine, daß jene Menschen, bei denen wir ausgesprochene Symptome funktioneller Durchblutungsstörungen und kapillarmikroskopisch ein atypisch aufgebautes und abweichend funktionierendes Kapillarsystem finden, wesentlich häufiger an Katarrhen erkranken, wie Kapillargesunde. Schwellungen der Schleimhäute, vor allem an Lippen und Gaumen, starke Beläge der Zunge, Katarrhe des Rachens und der Bindehäute, vermehrte Schleimsekretion des Darmes und unspezifischen Fluor sah L. Fischer meist in Verbindung mit vasoneurotischen Kapillarbildern und nur in der Minderzahl der Fälle ließen sich diese vermissen.

Die enge Verknüpfung dieser beiden Diathesen läßt auch das erklärlich erscheinen, was wir im Folgenden unter dem Gesichtspunkt

der Kapillarblutung bei den meisten Kranken mit Magenkatarrhen, Bronchitiden, Asthma Bronchiale und Ulcus gefunden haben und Dinge, die für uns nichts als ein loses Nebeneinander bedeuten würden, bilden insofern eine Einheit, als das eine den Boden für die Entwicklung des anderen bereitet.

Unter einer größeren Anzahl von Gastritiden, die ich zu beobachten Gelegenheit hatte, findet sich eine ganze Reihe mit ausgesprochen acutem Verlauf. Sie bieten in ihren klinischen Erscheinungen keine Besonderheiten und halten sich völlig im Rahmen dessen, was wir bei derartigen Zuständen zu sehen gewohnt sind. Befassen wir uns näher mit diesen Kranken, so machen wir die Erfahrung, daß sich bis auf einige Ausnahmen immer wieder Funktionsstörungen der Blutstrombahn in wechselnder Ausprägung nachweisen lassen. Meist haben diese Kranken schon seit Jahren mit kalten Händen und Füßen zu tun und zeigen fast regelmäßig trophische Störungen ihrer Haut.

Besonders ausgesprochen finden sich diese Erscheinungen meist bei Kranken mit häufig rezidivierenden Gastritiden oder solchen, die mehr oder minder chronisch verlaufen. Die Anamnese reicht in diesen Fällen auch bezüglich der Durchblutungsstörungen häufig bis in die frühe Jugend zurück. Wir erfahren, wie oft nach unbedeutenden Diätfehlern langwierige Magenverstimmungen auftraten, die sich nur langsam unter strengster Schonung besserten und die dann nach einiger Zeit, ohne daß eine Ursache dafür angegeben werden könnte, wieder rückfällig wurden. In diesem Zustand hielten sich die Kranken durch Jahre hindurch, oder aber die Rückfälle wurden immer häufiger und unerträglicher, bis es dann allmählich zur Entwicklung eines ausgesprochen chronischen Zustandes kam. Diese chronischen Gastritiden sind meist nicht die einzigen Katarrhe, an denen diese Kranken zu leiden haben. Wir finden die Augenbindehäute in einem chronischen Reizzustand, sehen trübe, düstere und ödematose Schwellungen an Gaumen- und Rachenschleimhaut und nicht selten ist die Zunge von einem dicken Belag überzogen bei gleichzeitiger Schwellung der Papillen. Dann und wann begegnen wir auch der Angabe über vermehrte, dem Stuhl sich auflagernde Schleimabsonderungen und Neigung zu Fluor. – Das Ergebnis der kapillarmikroskopischen Untersuchung entspricht völlig dem, was wir bei der Art der funk-

tionellen Störung erwarten dürfen. Im Fingerfalz sehen wir Kapillaren von meist mittlerer Länge, die mitunter in völliger Regellosigkeit nebeneinanderstehen und durch ausgedehnte Anastomosen zu einem weit verzweigten Netz entwickelt sind. An die engen arteriellen Schenkel schließen sich deutlich verbreiterte Schaltstücke und oft um ein Vielfaches weitere venöse Schenkel an und nicht selten lassen sich diese bis an ihre Einmündung in den mächtig gefüllten subpapillären Plexus verfolgen. Immer finden wir dann auch typische Blutungen von Kappenform und Schichtung, die sich in jedem Falle auf eine erhöhte Blutungsbereitschaft der Kapillaren zurückführen lassen.

Gleichartige Zusammenhänge machen uns das Auftreten von Limbusblutungen sowie von Veränderungen der Kapillarform bei Bronchitikern mit konstitutionellem Katarrh verständlich, und in weit höherem Maße spielen derartige Beziehungen beim Asthma Bronchiale eine maßgebende Rolle, denn der Asthmatiker besitzt zumeist eine ausgesprochene Anlage zu Funktionsstörungen der Blutstrombahn und trägt wiederum einen Zustand erhöhter Bereitschaft zu Katarrhen aller Schleimhäute in sich. Diese beschränken sich deshalb nicht allein auf die Bronchien, sondern greifen auch auf andere Schleimhäute über, insbesondere die Bindehäute des Auges.

Wenn wir nun bedenken, daß sich die vasoneurotische Diathese, wie sie O. Müller nennt, außer an der bedeckenden Haut auch an allen Schleimhäuten des Körpers manifestieren kann, wie sie einmal in den Gallenwegen, dann wieder in der Blase oder in den Genitalien den Boden für Reizzustände der Schleimhäute und entzündliche Prozesse vorbereitet, dann werden wir verstehen, daß sich die Reihe der Erkrankungen, bei denen wir unter Umständen Kapillarblutungen finden, beliebig verlängern läßt. Wir müssen uns dabei nur bewußt bleiben, daß diese Blutungen im Fingerfalz und die Veränderungen der Kapillarform niemals ein Charakteristikum der betreffenden Erkrankung selbst sind, sondern lediglich einen Hinweis auf die ihr zugrundeliegende konstitutionelle Eigenart des Organismus geben.

Die nämlichen konstitutionell bedingten Anomalien am periphersten Gefäßapparat bilden auch in der Mehrzahl der Fälle die Grundlage für die Entstehung des Ulcus Ventriculi et Duodeni. (L. Fischer (11), O. Müller (12)). Bereits vor einer

Reihe von Jahren hat O. Müller darauf hingewiesen, daß Ulcuskranke häufig Veränderungen im Sinne funktioneller Durchblutungsstörungen an der äußeren Haut aufweisen und sah mit dem Kapillarmikroskop im Bereich der krankhaft veränderten Kapillaren ganz erhebliche Strömungsstörungen und Stasen von oft beträchtlicher Dauer. Diese Tatsache ließ O. Müller die Vermutung aussprechen, daß gleichartige Gefäßanomalien in der Magenschleimhaut die Ursache lokaler Zirkulationsstörungen sein könnten, die dann günstige Möglichkeiten für die Entstehung andauungsfähiger Stellen der Magenwand schaffen. Ausgedehnte Untersuchungen an querresezierten Ulcusmägen im überlebenden Zustande (O. Müller (13)) ließen diese Annahme zur Gewißheit werden. Die Kapillaren der Magenwand zeigten Veränderungen in Form und Anordnung, die gänzlich mit denen an der Oberhaut übereinstimmen und wie L. Fischer bei Ulcuskranken nachgewiesen hat, finden sie sich auch an allen der Beobachtung zugänglichen Schleimhäuten.

In gleicher Richtung sprechen die Erfahrungen, die wir selbst in einigen Fällen von Ulcus ventriculi und Ulcus duodeni machen konnten. Es sind durchweg Menschen, bei denen sich die vasomotorischen Störungen an der bedeckenden Haut wohl ausgeprägt finden. Meist sind Hände und Füße blaurot verfärbt, kühl und von klebrigem Schweiß bedeckt. Die Haut zeigt Risse, die Nägel sind spröde, längsgefurcht und trocken. Sehen wir weiter, dann gewahren wir oft eine eigentümlich fleckige Röte und Gedunsenheit der Lippen und finden die Schleimhäute des Gaumens und Rachens trübe, leicht ödematös oder geschwollen. In 2 von unseren Fällen reihen sich chronische Reizzustände der Augenbindehäute und der Darmschleimhaut an, alles Erscheinungen, die wir als Ausdruck der „vasoneurotisch-katarrhalischen Diathese" werten dürfen, die auch den Ulcuskranken begleitet.

Nach all dem sind kapilläre Blutungen im Fingerfalz nichts Überraschendes und wie der Stauungsversuch ergibt, sind sie stets Folge einer krankhaft erhöhten Durchlässigkeit der Kapillaren. Hervorgehoben sei, daß in allen Fällen von Gastritis, Bronchitis, Asthma bronchiale und Ulcus Blutungen am Augenhintergrund stets fehlten. In gleicher Weise ließen sich an Ellenbeuge und Infraclaviculargrube nie welche entdecken, waren auch die Kapillaren oft deutlich in ihrer Form verändert. Häufig fanden sich jene aneurysmaartigen Aus-

sackungen, wie wir sie bereits einmal erwähnt haben und wenn manchmal der Gedanke an Blutungen recht nahe lag, mit Sicherheit waren sie niemals als solche anzusprechen. —

Ein anderes Krankheitsbild gewann während der letzten Jahre besonderes Interesse, als es gelang, durch den mikroskopischen Nachweis von Blutungen aus dem Limbuskapillaren diagnostisch wie pathogenetisch bis dahin unklare Erkrankungen des Sehorgans und des Nervensystems in diese Gruppe einzureihen. Es ist dies die Thrombangiitis Obliterans, die, wie allgemein bekannt, zur Extremitätengangrän Jugendlicher führen kann.

Die juvenile rezidivierende Glaskörperblutung gehört, wie wir heute aus den Untersuchungen von Prof. Fritz Lange (1) und Prof. Marchesani (14) wissen, der Bürger'schen Erkrankung an und führt, wie der Name ausdrückt, zu anfallsweisen Blutungen in den Glaskörper, bzw. die Netzhaut. Diese wurde vor 50 Jahren durch Axenfeld als tuberkulöse Erkrankung der Netzhaut aufgefaßt und bis in unsere Tage als eine solche betrachtet. Als bewiesen galt sie nur bei tuberkulös erkrankten Personen. Später wurde sie so gut wie immer als tuberkulös angesprochen, wenn auch der Befund an den übrigen Organen des Körpers ein völlig negativer war. Gestützt wurde diese Annahme durch die anatomischen Befunde, die einzelne Autoren als echte Gefäßtuberkulose der Netzhaut gedeutet hatten. — Marchesani (15) schien eine tuberkulöse Erkrankung sehr unwahrscheinlich und ließ alle von ihm beobachteten Fälle intern nachuntersuchen, wobei niemals eine aktive Tuberkulose gefunden wurde. Das jugendliche Alter der Kranken, die Bevorzugung des männlichen Geschlechts, die typischen Beschwerden und körperlichen Symptome ließen, ohne daß man zunächst einen Beweis dafür hatte, an die Bürger'sche Erkrankung als mögliche Ursache dieser Augenblutungen denken. Prof. Fritz Lange wurde mit der weiteren Untersuchung dieser Fälle betraut und konnte die Vermutung Marchesani's in jeder Hinsicht bestätigen. In allen Fällen von juveniler rezidivierender Glaskörperblutung waren eindeutige Zeichen von Thrombangiitis obliterans nachweisbar. Teils fand sich die Erkrankung im 1. Stadium ihrer Entwicklung, teils hatte sie bereits das Stadium der Gangrän erreicht. Von besonderer Bedeutung waren nun die kapillarmikroskopischen Befunde am Fingerfalz, vor allem der Nachweis

kapillärer Blutungen bei charakteristischen Veränderungen der Kapillarform. Für die Gestalt der Blutaustritte ist das Kappenförmige, Geschichtete typisch, für die Form der Kapillarveränderungen die Verbreiterung des vom arteriellen in den venösen Schenkel führenden Zwischenstückes, des Schaltstücks. Die kapillären Blutungen wie die Verbreiterung der Schaltstücke waren auch dann schon nachweisbar, wenn lediglich Durchblutungsstörungen der Extremitäten und trophische Störungen von Haut und Nägel den ersten Beginn dieser Erkrankung ankündigten. Das Naheliegendste war nun, auch die Blutungen im Auge auf eine derartige Erkrankung der Gefäße zurückzuführen, und in den Fällen, in denen man den Augenhintergrund sehen konnte, erwiesen sich Arterien wie Venen in ihrem Lumen verengt, weiß eingescheidet und nicht selten obliteriert. Den sicheren Beweis für die Art der angenommenen Gefäßerkrankung brachte in einigen Fällen die mikroskopische Untersuchung von histologischen Schnitten enukleierter Augen (Marchesani (16)). Dabei ergab sich, daß diese Veränderungen mit jenen übereinstimmen, wie sie bereits in früheren Jahren von verschiedenen Forschern für die Thrombangiitis der Extremitäten und der inneren Organe beschrieben wurden.

Eine bis dahin unbekannte Erweiterung erfuhr das Krankheitsbild der Thrombangiitis obliterans dadurch, daß unter diesen Fällen mit Augenblutungen solche mit ausgeprägten Symptomen zentralnervöser Erkrankung waren, für die gerade die Flüchtigkeit der Erscheinungen, ihr plötzliches Auftreten wie ihr unerwartetes Verschwinden, kennzeichnend war. Ursprünglich dachte man dabei an eine atypisch verlaufende Multiple Sclerose (K. H. Stauder (2), O. Marchesani u. K. H. Stauder (3)), an eine Halbseitenlähmung nach Apoplexie (H. Spatz (4)), zum Teil deutete man diese Fälle im Sinne einer Hirnlues, einer Hirncyste, oder Hirntumors. Was aber zu diesen Krankheitsbildern nicht paßte, war die Plötzlichkeit, mit der sich die neurologischen Veränderungen besserten oder verschwanden, und gerade in diesen Fällen gab der Nachweis von kapillären Blutungen im Fingerfalz bei gleichzeitigem Vorkommen von Augenblutungen und Bürger'schen Extremitätengangrän einen zuverlässigen Hinweis auf die mögliche Art der Erkrankung.

Durch die Liebenswürdigkeit von Herrn Prof. Lange bekam ich eine Reihe solcher Fälle zugeführt und fand in überzeugender Weise

all das bestätigt, was zur Aufklärung der wahren Natur dieser merkwürdigen Erkrankungen im Auge und im Hirn geführt hatte. Von wesentlicher Bedeutung ist in all diesen Fällen die Anamnese. Häufig klagen diese Kranken über abnormes Kältegefühl in den Beinen und leiden oft so darunter, daß sich dieses selbst an warmen Sommertagen oder beim Marschieren nicht verliert. Andere wieder bekommen beim Gehen plötzliche Schmerzanfälle in den Waden, wie wir dies bei der Claudicatio intermittens kennen, oder werden von einem unangenehmen, ziehenden Gefühl und von einer dumpfen Gefühllosigkeit in den Beinen gequält. Betrachten wir Hände und Füße in diesem Stadium der Erkrankung, so sind die Zehen und ein Teil des Mittelfußes in wechselnder Stärke bläulich-rot verfärbt, kühl und feucht. Nur selten vermissen wir trophische Störungen der Nägel, finden diese dünn, längsgefurcht und oft von solcher Brüchigkeit, daß sie ganz von selbst abbrechen. Ist die Erkrankung weiter fortgeschritten, dann sehen wir Bildung von hämorrhagischen Blasen an einer Zehe, an einer anderen findet sich ein trockener Hautbezirk oder an Stelle des bedeckenden Nagels eine bräunlich-rötliche Geschwürsfläche; dann und wann ist es bereits zur Ausbildung einer echten, trockenen oder feuchten Gangrän der Zehen gekommen.

Wesentlich sind die kapillarmikroskopischen Befunde an den Limbuskapillaren der Finger. Fast immer finden sich kapilläre Blutungen von Kappenform und Schichtung vor den Scheiteln der Kapillaren oder unmittelbar diesen aufsitzen. In allen Fällen ist die Form der Kapillaren in typischer Weise verändert. Regelmäßig finden wir die Schaltstücke, also den distalsten Teil der Kapillare, verbreitert und oft sind die geschwungen verlaufenden, venösen Schenkel 2—3 mal weiter wie die arteriellen. Das Blut fließt langsam durch die erweiterte Strombahn, bewegt sich bisweilen stoßweise vorwärts und kommt nicht selten ganz zum Stocken.

Den Grund für die konstant feststellbaren Blutungen im Fingerfalz müssen wir in einer schweren Schädigung der Kapillarwand erblicken. In einem Falle eigener Beobachtung trat diese während des Stauungsversuches klar zutage, wobei nach Ablauf der ersten 2½ Minuten da und dort die Kapillarköpfe völlig von roten Blutkörperchen eingehüllt und zugedeckt waren.

Die juvenile rezidivierende Glaskörperblutung und die thrombangiitische Erkrankung des Gehirns sind die bekanntesten Teilfor-

men der Thrombangiitis obliterans. Anatomisch begründet ist ihr Vorkommen außer im Auge und im Hirn, auch an den Kranzgefäßen des Herzens und es ist sehr wahrscheinlich, daß sie die Ursache mancher Nierenveränderungen und Lungenembolien sowie die Entstehungsgrundlage jener Formen von Magengeschwüren und Duodenalgeschwüren ist, die keine erhöhte Magensäure zeigen (F. Lange (18)). In all diesen Fällen, so betont Prof. Lange, werden die Veränderungen an den Limbuskapillaren und die zuverlässig aufzufindenden Kapillarblutungen einen sicheren Hinweis auf die Art der Erkrankung geben können.

Eine weitere Gruppe von Erkrankungen, für die kapilläre Blutungen bei typischen Veränderungen der Kapillarform kennzeichnend sind, finden wir, soweit die vorliegenden Fälle einen Schluß erlauben, in den entzündlichen Erkrankungen der Niere. Bereits vor mehr als ein Jahrzehnt hat Weiß (19) darauf hingewiesen, daß vor allem bei der acuten Nephritis hochgradige Veränderungen der Hautkapillaren bestehen. Auffiel ihm die durchweg vorhandene Ischämie der Gefäße, als deren Folge er in einem Fall eine Nekrose des Fingernagels sich entwickeln sah. Anstelle der haarnadelförmigen Limbuskapillaren fand Weiß lange, unregelmäßig geformte, oft untereinander anastomosierende Schlingen mit ganz engem arteriellen und mächtig weitem venösen Schenkel, in denen die Blutsäule nur langsam und träge vorwärtsströmte, zeitweilig unterbrochen schien und häufig überhaupt stillstand. Diese in den Hautkapillaren sichtbare Ischämie wurde in den Gefäßen der Netzhaut wieder entdeckt und wenn wir der Auffassung Volhard's folgen, dürfen wir sie auch in den Glomeruli der Niere vermuten. Für unsere Betrachtung ist nun von wesentlicher Bedeutung, daß diese abnorm durchströmten, ischämischen Gefäße in krankhafter Weise für Blutflüssigkeit, wie für feste Bestandteile im Falle der Blutung durchlässig werden. Diese abnorme Durchlässigkeit der Gefäße für Flüssigkeit findet ihren sichtbaren Ausdruck in der Ödembildung und wenn es zum Austritt korpuskulärer Elemente des Blutes kommt, erkennen wir dies nicht nur in der Hämaturie aus den geschädigten Glomeruli der Niere und in den Netzhautblutungen der Retinitis albuminurica, sondern es kommt, wie bereits Niekau (20) festgestellt hat und wie wir erneut bestätigen können, auch zu Blutungen aus den Kapillaren des Nagelfalzes.

Darüber hinaus gelangt es, diese auch in der Ellenbeuge und der Infraclaviculargrube nachzuweisen.

Meine Erfahrungen stützen sich dabei lediglich auf einige Fälle von akuter Nephritis, aber die Regelmäßigkeit, mit der sich die Limbusblutungen feststellen ließen, ferner die Tatsache, daß der Stauungsversuch in jedem Falle im Sinne einer erhöhten Blutungsbereitschaft der Kapillaren entschied, lassen mich davon überzeugt sein, daß diese Blutungen Ausdruck der Kapillarschädigung sind. Wie wir es immer gefunden haben, so sehen wir auch in diesen Fällen die Blutungen zum Teil nach vorne abgedrängt, zum Teil schmiegen sie sich den Kapillarscheiteln noch völlig an, oder hüllen diese in einen zarten Schleier. Sie entstammen Kapillaren, die in ihrer Form oft geradezu grotesk verändert sind. Nie mehr sah ich solch riesenhafte, knäuelförmige und baumartig verzweigte Schlingen. Oft ganze Systeme von Seitenbahnen verbinden diese untereinander. Die meist außerordentlich feinen arteriellen Schenkel scheinen in ihrem Verlauf manchmal unterbrochen und leiten unter konischer Erweiterung ihres distalen Teils kontinuierlich in den venösen Abschnitt der Kapillare über. Dadurch ist es oft unmöglich, die Schaltstücke für sich abzugrenzen, sondern sie gehen in der keilförmig zunehmenden Ausweitung der Strombahn auf. Bezeichnend ist nun, daß zwischen diesen krankhaft verformten Schlingen in Abständen immer wieder größere Lücken liegen, die zunächst frei von Kapillaren zu sein scheinen. Von Zeit zu Zeit sieht man aber doch hauchfeine rote Fäden auftauchen, die, oft nur für Augenblicke sichtbar, wieder verschwinden.

Weit schwieriger wie am Fingerlimbus ist die Beurteilung der Befunde an der Ellenbeuge und der Infraclaviculargrube. Hier verbieten uns oft die geringe Sicht in die Tiefe sowie die Unberechenbarkeit der Verhältnisse Stichhaltiges über das Beobachtete mitzuteilen. Soviel aber läßt sich in allen Fällen sagen, daß die Kapillarköpfe und, soweit sichtbar, auch die an die Oberfläche aufsteigenden Schenkel anders verändert sind, wie bei der Acrocyanose oder der Hypertonie. Die Kapillaren sind in ihrer Form weiter und aufgelöster, und häufig kann man beobachten, wie von Schlinge zu Schlinge verbindende Gefäßbahnen ziehen, die hin und wieder körnige Strömung erkennen lassen. Der Nachweis von Blutungen kann an diesen beiden Teststellen recht schwierig sein und darf nur mit großer Vor-

sicht geführt werden. Der Grund liegt einmal darin, daß kleine Aneurysmen und Varizen an den Kapillaren außerordentlich leicht zu Verwechslungen Anlaß geben, ferner sind die Blutaustritte meist von solch geringer Größe und so unscheinbar, daß es schon sehr genauer Beobachtung bedarf, damit diese überhaupt wahrgenommen werden. Größenmäßig gesehen, erreichen sie im günstigsten Falle etwa $^1/_5$ – $^1/_8$ an Ausdehnung einer mittelgroßen Limbusblutung, sind von zarter, roter Tönung und zeigen nicht selten eine feine Körnelung. In den beiden erwähnten Fällen von acuter Nephritis wie in einem Falle von chronischer Nephritis sah ich sie grundsätzlich in zwei Formen auftreten. Die eine ist die Kommaform, wie ich sie nennen möchte, und erinnert in manchem an die Kappenform der Limbusblutungen. Wie die letzteren, so besitzen auch diese Blutungen eine nach oben konvex gekrümmte Basis und verjüngen sich unter Beschreibung einer schwach gekrümmten Kurve zu einer Spitze, genauso wie es der Form eines Kommas entspricht. — Aber nicht immer bieten sie sich in dieser Weise dar. Oft sieht man den Kopf der Kapillare von kleinen roten, rundlichen Scheiben zugedeckt, die fein gekörnt sind und manchesmal wie durch einen Schleier die Umrisse der Kapillare erkennen lassen. Diese Fälle sind jedoch die wenigeren und meist sieht man lediglich die rundlichen Blutungen in der beschriebenen Art, die unter sich die senkrecht nach oben aufsteigenden Kapillarköpfe vermuten lassen. —

Ich habe diese Fälle von acuter Nephritis durch den ganzen Verlauf der Erkrankung verfolgt und sah immer wieder von neuem Blutaustritte aus den Kapillaren des Nagelfalzes entstehen. In dem Zeitpunkt aber, in dem sich die Erkrankung zum Besseren wandte und die Hämaturie schwand, waren so gut wie nie mehr frische Blutungen nachzuweisen, ebenso wie es nie gelang, die inzwischen erheblich rückgebildeten Kapillaren experimentell zum Bluten zu bringen.

Grundsätzlich die gleichen Erfahrungen machte ich in zwei Fällen von chronischer Nephritis mit nephrotischem Einschlag. Auch hier fanden sich im Nagelfalz typische Blutungen von Kappenform und Schichtung, die ihren Grund entsprechend dem Ergebnis des Stauungsversuchs in der vermehrten Blutungsneigung der Kapillaren hatten. Diese wiesen bei weitem nicht mehr jene hochgradigen Veränderungen auf wie in den beschriebenen Fällen von

acuter Nephritis, zeigten nur manchmal verbreiterte Schaltstücke sowie weite venöse Schenkel und verliefen mäßig geschwungen, nicht selten in Achtertouren. —

In dem einen von diesen Fällen fanden sich an beiden Armen diffus gerötete Flecken, die nicht juckten und nicht schuppten und die nach Angabe der Patientin immer dann erschienen, wenn ein acuter Schub durch Erkältung, Angina, oder unbekannte Ursache ausgelöst wurde. Sie beobachtete diese Flecken zum ersten Mal mit Einsetzen einer schweren Nephritis in ihrem 13. Lebensjahr. Sie traten damals am Oberkörper, den Oberschenkeln und den beiden Armen auf, belästigten die Kranke in keiner Weise, blaßten nach etwa 14 Tagen wieder ab und waren kurz darauf ganz verschwunden. Dies wiederholte sich mit jeder Verschlimmerung der Nierenerkrankung regelmäßig und führte auch mit Beginn der jetzigen Erkältung zu dieser fleckigen Rötung der beiden Arme. — Die kapillarmikroskopische Untersuchung ließ nun erkennen, daß in diesen geröteten Bezirken die Kapillarköpfe deutlicher hervortreten wie in den benachbarten, blassen Stellen der Haut. Die Kapillaren waren prall gefüllt, auch schien die Zahl der sichtbaren Kapillarköpfe gegenüber der Norm vermehrt. Die Schaltstücke sprangen knopfförmig vor, dünne arterielle und dicke, gewundene venöse Schenkel senkten sich in die Tiefe. Auffallend war eine anscheinend fast parallel zur Hautoberfläche verlaufende Kapillare, in der deutlich die körnige Strömung zu erkennen war. Bei weiterem Suchen ließen sich nun immer wieder Blutaustritte aus diesen Kapillaren nachweisen. Zum Teil sahen wir die Kapillarköpfe von kleinen, rundlichen Häubchen zugedeckt, zum Teil fanden wir Blutungen von typischer Kommaform, wie wir es in den beiden akuten Fällen beobachtet haben. Demgegenüber waren die Infraclaviculargruben völlig frei von irgendwelchen Besonderheiten. Die Kapillarköpfe traten kaum hervor, waren außerordentlich fein und nie waren Blutungen zu entdecken.

In einem weiteren Falle von chronischer Nephritis mit Übergang in Nephrose fanden sich lediglich Blutungen vor den Limbuskapillaren der Finger. Das Kapillarbild war von noch größerer Regelmäßigkeit wie in dem vorerwähnten Falle und nur vereinzelt zeigten die Kapillaren stärkere Schlängelung sowie Erweiterung der Schaltstücke. Desgleichen ist von den Kapillaren der Ellenbeuge und der

Infraclaviculargrube zu berichten, in deren Verhalten nichts Typisches zu erblicken war. Blutungen ließen sich an keiner der beiden Teststellen nachweisen, wohl aber die diesen sehr ähnlichen varicösen Erweiterungen der Kapillarwände.

Im Verlaufe unserer Untersuchungen hat sich nun ergeben, daß auch der Arteriosclerose ursächliche Bedeutung für die Entstehung kapillärer Blutungen zukommen kann. Dies gilt jedoch für die Arteriosclerose nicht schlechthin, sondern es müssen bestimmte Voraussetzungen erfüllt sein, damit es zu Blutungen aus den Kapillaren kommt. Ausschlaggebend ist, ob die arteriosklerotischen Gefäßveränderungen bereits zu merklichen Durchblutungsstörungen innerhalb eines bestimmten Versorgungsgebietes geführt haben, oder nicht. Ferner ist in gewissem Sinne zu berücksichtigen, ob wir einen vollkommen intakten Kreislauf antreffen, oder ob dieser durch Versagen der Herzkraft in seiner Funktion geschädigt und leistungsunfähig geworden ist. —

So konnten wir feststellen, daß wir in Fällen peripherer Arteriosklerose der Extremitäten und cerebraler Sclerose niemals kapilläre Blutungen im Nagelfalz wie in der Ellenbeuge und der Infraclaviculargrube finden, solange Durchblutungsstörungen an Armen und Beinen nicht nachweisbar sind und der Kreislauf seine volle Leistungsfähigkeit besitzt. Diese Regel fand sich in einer Reihe derartiger Fälle mit deutlichen, objektiven Veränderungen der Arterien immer wieder bestätigt. Diese äußerten sich zum Teil als Claudicatio intermittens, zum Teil ließ sich die Verhärtung des Gefäßrohrs an der art. radialis oder an der art. tib. post. sowie der art. dorsalis pedis und den geschlängelten Temporalarterien deutlich fühlen. Eine wertvolle Hilfe war in all diesen Fällen die Röntgenaufnahme, auf der wir die verhärteten und verkalkten Arterien als dicke, gewundene Stränge erkennen konnten. Unter solchen Bedingungen finden wir dann im Fingerfalz Kapillaren von fast völliger Regelmäßigkeit in Form und Anordnung. Die normal langen Schlingen sind meist ausgesprochen haarnadelförmig, zeigen dünne arterielle und venöse Schenkel und verlaufen nur selten etwas geschwungen. Die nämlichen Merkmale finden wir an den Kapillaren der Ellenbeuge und der Infraklaviculargrube wieder und beobachten weder hier noch im Nagelfalz spontane Kapillarblutungen. —

Kommt es aber bei solchen Menschen aus irgendeinem Grunde zum Versagen des Herzens, dann sehen wir die ebenmäßig geformten Kapillaren vorwiegend in ihrem venösen Anteil verändert. Die venösen Schenkel erscheinen unter dem Einfluß des erhöhten Venendruckes etwas geschlängelt und weiter, die subpapillären Gefäßmaschen treten durch ihre stärkere Füllung als bläulich-rote Stränge hervor und das Blut fließt langsam, aber gleichmäßig durch die erweiterte Strombahn. Vor allem aber finden wir regelmäßig typische kapilläre Blutungen vor den Nagelfalzkapillaren an Finger und Zehen, müssen diese aber trotz manchmal ausgeprägter Kapillarveränderungen an der Ellenbeuge und der Infraklaviculargrube, wie auch am Augenhintergrund, stets vermissen. — Ich halte es aber durch diese Befunde noch keineswegs bewiesen, daß die Limbusblutungen an Finger und Zehen unmittelbar mit der Sklerose der größeren Arterien zusammenhängen, sondern es ist mir viel wahrscheinlicher, daß sie allein Ausdruck der Dekompensation des Kreislaufs sind; denn wir finden Limbusblutungen bei ausschließlicher Erkrankung der Beinarterien nicht nur im Nagelfalz der Zehen, sondern wir beobachten genau so gut Blutungen aus den Fingerkapillaren und können durch den Stauungsversuch nachweisen, daß auch diese Kapillaren eine erhöhte Blutungsbereitschaft besitzen. Andererseits beobachten wir Kapillarblutungen auch dann, wenn keine Erkrankung des Gefäßsystems vorliegt, sondern wenn lediglich der Kreislauf als solcher insuffizient ist.

Somit bin ich zu der Auffassung gelangt, daß wir nur dann eine krankhaft gesteigerte Durchlässigkeit der Kapillaren als Folge arteriosclerotischer Gefäßveränderungen annehmen dürfen, wenn bereits klar erkennbare Zeichen einer organischen Durchblutungsstörung bestehen. Ich stütze mich dabei auf einen Fall von arteriosclerotischer Gangrän der Zehen sowie auf zwei weitere Fälle, bei denen die arteriosklerotischen Durchblutungsstörungen nach anfänglicher Blässe und Kühle der Glieder zu intensiver Blaufärbung von Fuß und Zehen geführt haben. In all diesen Fällen finden sich typische Blutungen von Kappenform und Schichtung im Nagelfalz der Zehen. Auch sind die Kapillaren in ganz anderer Weise verändert, verlaufen stark geschlängelt, besitzen schmale arterielle und venöse Schenkel, in denen das Blut nur langsam vorwärtsströmt und zum großen Teil stillsteht. — Untersuchen wir nun die Kapillaren am Finger, in der

Ellenbeuge und der Infraclaviculargrube, also in Gebieten, die frei von Arteriosklerose sind, dann finden wir weder Blutungen noch sehen wir Form und Stellung der Kapillaren in nennenswerter Weise verändert. — Es mag daher der Schluß erlaubt sein, daß Kapillarblutungen und Kapillarveränderungen in dieser typischen Art streng an das von der Arteriosklerose in seiner Durchblutung so schwer geschädigte Gebiet gebunden sind. Aus diesem Grunde erscheint es mir um so sicherer, daß diese Blutungen ihre alleinige Ursache in der arteriosklerotischen Durchblutungsstörung haben, zumal auch der Stauungsversuch in den beobachteten Fällen die Auslösung experimenteller Blutungen ausschließlich in diesen Arterienabschnitten erlaubt und nie in den gesunden Versorgungsgebieten gelingt. — Eine gewisse Parallele hiezu finden wir in der Sklerose der Aderhautgefäße des Auges, insofern, als die Arteriosklerose in der Regel nur die gröberen Gefäße befällt, welche die intervaskulären Räume auskleiden. Dadurch kommt es nie zu Durchblutungsstörungen in den tieferen Schichten des Auges, aber wir sehen auch niemals Blutungen am Augenhintergrund.

Wesentlich einfacher wie bei der Arteriosklerose liegen die Dinge bei der Essentiellen Hypertonie und entsprechend dem, was wir in mehreren Fällen dieser Erkrankung gefunden haben, können wir sagen, daß wir beim Hypertoniker so gut wie immer Kapillarblutungen im Nagelfalz feststellen, unabhängig davon, in welchem Funktionszustand der Kreislauf sich befindet. Betrachten wir nun bei einem Hochdruckkranken mit gesundem Herzen den Fingerfalz, so fallen uns zunächst die langen, schlanken Kapillaren mit den häufig erweiterten Schaltstücken auf, vor allem aber wird unsere Aufmerksamkeit auf die oft zahlreichen kappenförmigen und geschichteten Blutungen hingelenkt. Eindrucksvoll läßt sich manchesmal beobachten, wie mehrere Blutungen in eine Linie ausgerichtet vor den Scheiteln der Kapillaren liegen und dies oft vielfach hintereinander. Wir dürfen dies wohl in der Weise deuten, daß alle in einer Höhe liegenden Blutungen einem Blutungsschub entstammen, der möglicherweise durch einen unvermittelten Anstieg des systolischen Druckes ausgelöst wurde. Ich halte dies immerhin für denkbar, denn im Verlaufe der periodischen Schwankungen, die der Blutdruck fast eines jeden Hypertonikers zeigt, finden wir frisch entstandene, den

Scheiteln der Kapillaren aufsitzende Blutungen vorwiegend dann, wenn die Werte des systolischen Druckes im Steigen begriffen sind und in viel geringerer Zahl lassen sie sich im Tiefpunkt der Kurve nachweisen.

Entsprechende Beobachtungen können wir auch dann machen, wenn die Hypertension in Dekompensation übergeht. Als Folge des erhöhten Venendruckes finden wir die venösen Schenkel weit, von stärker geschwungenem Verlauf und die bei gesundem Herzen jagende Strömung ist langsam und körnig geworden. Aber auch in diesen Fällen sind kapilläre Blutungen im Fingerfalz etwas durchaus Typisches.

Im Gegensatz zu diesen im Nagelfalz gewonnenen Ergebnissen läßt uns die kapillarmikroskopische Betrachtung anderer Stellen der Oberhaut, insbesondere der Ellenbeuge und der Infraclaviculargrube, völlig im Stich. Wir können nichts entdecken, was die Annahme von Blutungen rechtfertigen würde. Wir sehen weder kommaförmige noch rundliche, gekörnte Blutaustritte, auch bieten die Kapillarköpfe selbst keine sicheren Anhaltspunkte für Veränderungen der Kapillarform, in denen wir etwas Charakteristisches für die essentielle Hypertonie erkennen könnten.

In gleicher Richtung wie die Befunde im Nagelfalz sprechen wohl die Veränderungen am Augenhintergrund der Hypertoniker. Wir fanden sie in einem der beobachteten Fälle wohl ausgeprägt. Hervorzuheben sind die fettigen Entartungsherde besonders am hinteren Augenpol, die Verengerung und Streckung der Arterien, die streifenförmigen Blutungen vorwiegend zu beiden Seiten der erweiterten und geschlängelten Venen.

Ergänzend zu diesen Ergebnissen tritt noch der Beweis für die spontane Entstehung der Limbusblutungen im Stauungsversuch. Es gilt dies sowohl für die Fälle von Hypertonie mit intaktem Kreislauf wie für jene, bei denen es zum Versagen des Herzens gekommen ist. Immer gelingt die Auslösung experimenteller Blutungen in überzeugender Weise. Ein gewisser Unterschied lag wenigstens in unseren Fällen darin, daß die Zeit vom Beginn der Stauung bis zum Auftreten von Ödem und Erythrodiapedese bei Hypertonikern mit gesundem Herzen durchschnittlich kürzer war (65″—110″) wie bei jenen mit Kreislaufinsuffizienz ($2\frac{1}{2}$′—$4\frac{1}{4}$′). Inwieweit wir aber in diesem unterschiedlichen Verhalten etwas Zufälliges oder gesetzmäßig Be-

gründetes erblicken müssen, wird sich erst in weiteren diesbezüglichen Untersuchungen entscheiden lassen. —

Kapilläre Blutungen finden wir vor allem auch bei jenen Menschen, bei denen es zur Dekompensation des Kreislaufs mit all ihren Folgen gekommen ist. Bereits in jenen Fällen von Arteriosclerose, die keine Durchblutungsstörungen, wohl aber eine Insuffizienz des Herzens aufwiesen, hatten wir uns zu entscheiden, welchem von den beiden Faktoren wir ursächliche Bedeutung für die Kapillarschädigung beimessen wollten. Und wenn wir nun die Auffassung vertreten haben, daß die Kreislaufschwäche als solche zu diesen Blutungen geführt hat, so deshalb, weil wir Blutungen nicht nur in den von Arteriosklerose freien Gebieten finden, sondern auch darum, weil weitere Untersuchungen ergeben haben, daß der Zustand der Dekompensation des Herzens für sich genügen kann, um kapilläre Blutungen hervorzubringen. — Ohne Belang ist hierfür die Frage, wodurch es zu einer Insuffizienz des Kreislaufs gekommen ist, ob pathologische Veränderungen im Lungenparenchym, Prozesse in den Lungengefäßen, Schädigungen des linken Herzens oder Erkrankungen des Myocards selbst zum Erlahmen des Herzens geführt haben. Auch ist, soweit wir urteilen können, von untergeordneter Bedeutung, welchen Grad die Dekompensation des Kreislaufs erreicht hat. Denn wir finden kapilläre Blutungen sowohl bei Kranken, bei denen die Insuffizienz eben angedeutete ist wie bei jenen die ausgesprochene Erscheinungen aufweisen und schwerstens unter diesem Zustand zu leiden haben. Ausschlaggebend ist lediglich der augenblicklich herrschende Funktionszustand des Kreislaufs.

Diese Erfahrung finden wir bei diesen kreislaufkranken Menschen mit großer Regelmäßigkeit bestätigt und vergleichsweise sei erwähnt, daß wir in 34 von 37 Fällen kapilläre Blutungen im Nagelfalz gefunden haben. Die Anzahl der sichtbaren Blutaustritte geht dabei keineswegs der Schwere der Erkrankung parallel, sondern wir können höchstens sagen, daß sie sich in den schweren Fällen etwas häufiger finden wie in den leichten. Aber auch das stimmt nicht immer und gar nicht selten sehen wir gerade das umgekehrte Verhältnis (dekompensierte Mitralstenose und Aorteninsuffizienz).

Untersuchen wir nun bei diesen Kranken auch unsere beiden Teststellen, so sehen wir, wie im Nagelfalz, unter dem Einfluß der

Stauung den venösen Abschnitt der Kapillaren und der subpapillären Gefäße erweitert, müssen aber, soweit es unsere Fälle betrifft, das Vorhandensein kapillärer Blutungen verneinen. Hin und wieder täuschen kleine Pigmentschollen und Kapillaraneurysmen Blutungen vor, aber genaue Beobachtung wie Erfahrung bewahren uns hier vor einem Fehlschuß. Wahrscheinlicher, wenn auch nicht sicher, scheint es mir in einem Falle schwerster Klappendekompensation, bei dem sich des öfteren über den Kapillaren der Ellenbeuge gekörnte, rundliche Bildungen zeigten. Durch die Ungunst der Verhältnisse gelang es mir aber nie, restlos Klarheit über diese Gebilde zu bekommen, sodaß auch hier das Vorkommen von Kapillarblutungen durchaus fraglich bleiben muß. Zu dem gleichen Ergebnis führt uns die Spiegelung des Augenhintergrundes. Lediglich die Venen zeigen Schlängelung und Verbreiterung und selbst diese Kennzeichen vermissen wir in einem großen Teil der Fälle. Daß aber Blutungen der Netz- und Aderhautgefäße bei schwerer Dekompensation des Kreislaufs vorkommen können, ist durchaus sicher (Axenfeld), sie scheinen aber ziemlich selten zu sein.

Wir müssen nun für die Kapillaren im Nagelfalz annehmen, daß die fortwährende Drucküberlastung im venösen System wie die Anoxämie des Blutes sekundär zu einer Schädigung der Kapillarwandung führen, wodurch diese in abnormer Weise für Blut durchlässig wird. Sicherheit für diese Annahme gibt uns in fast allen Fällen das Experiment und nicht selten genügen ganz minimale Drucke (20—30 mm Hg) in der Staubinde, damit es noch zur Auslösung von Ödem und Erythrodiapedese kommt. Nach meinen Erfahrungen läßt sich aber keineswegs vermuten, daß in Fällen hochgradiger Dekompensation die Kapillaren bei niedrigerem Druck oder in kürzerer Zeit zum Bluten zu bringen sind, sondern es liegen augenscheinlich individuelle Verschiedenheiten vor, die nicht ohne weiteres in Zusammenhang mit der Erkrankung selbst zu bringen sind.

Ähnlich liegen wohl die Verhältnisse in solchen Fällen, in denen lokale Prozesse in den Extremitätenvenen durch Bildung von Thromben diese ganz oder teilweise verschließen. Stehen nun nicht genügend Seitenbahnen zur Entlastung dieses Gefäßbezirkes zur Verfügung, so kommt es oberhalb des Hindernisses zur Stauung des Blutes und damit zur Entwicklung eines regionären Ödems. Das

betroffene Versorgungsgebiet ist dann geschwollen, fühlt sich kühl und feucht an und zeigt blaurote Verfärbung der Haut. Diesem Bilde entspricht die Erweiterung der venösen Kapillarschenkel sowie der subpapillären Venen, in denen das Blut gleichmäßig und oft unmerklich langsam vorwärtsfließt. Wie sich nun feststellen läßt, führt auch dieses Geschehen dazu, daß spontane Blutungen aus den Nagelfalzkapillaren zustandekommen. Diese sind streng regionär und finden sich in allen Fällen nie außerhalb des erkrankten Bezirkes. Wenn also z. B. eine Thrombose der Venen des linken Armes vorliegt, werden wir Blutungen nur im Nagelfalz der Finger der linken Hand finden und niemals vor den Fingerkapillaren der rechten Hand oder gar an den Zehen.

Damit stimmt auch das überein, was wir bei der Durchführung des Stauungsversuchs gefunden haben. Einmal hat sich ergeben, daß die Blutungen in einer erhöhten Blutungsbereitschaft der Kapillaren begründet sind, ferner ist erwiesen, daß dies nur für die Nagelfalzkapillaren innerhalb des befallenen Versorgungsgebietes gilt und in keinem Falle gelingt es, Blutungen experimentell aus den Limbuskapillaren des gesunden Armes oder des gesunden Beines zu erzeugen. Wir sind dadurch wohl zu der Annahme berechtigt, daß auch hier die Abflußbehinderung des venösen Blutes eine Schädigung der Kapillarwand zur Folge hat, wodurch die Durchlässigkeit der Kapillaren über die Stufe des Ödems hinweg bis zur Blutung gesteigert ist.

Dieses Verhalten gilt wiederum nur für die Nagelfalzkapillaren und ist für die Kapillaren anderer Hautgebiete innerhalb des gestörten Bezirkes unwahrscheinlich. Aus dem Vorhandensein des Ödems können wir wohl schließen, daß die Kapillaren in erhöhtem Maße Blutflüssigkeit austreten lassen, aber wie die kapillarmikroskopische Untersuchung ergibt, sind Blutungen nie sicherzustellen.

Es hat sich nun gezeigt, daß auch die Lues zu kapillären Blutungen führen kann. Sie lassen sich, wie in fast allen übrigen Fällen, ausschließlich im Nagelfalz von Finger und Zehen nachweisen und zeigen sich als bräunliche, übereinander geschichtete Kappen nach vorne abgedrängt oder sind roten Säumen gleich um die Schaltstücke und die venösen Schenkel der Kapillaren herumgelegt. Diese selbst weisen Veränderungen auf, die ganz denen gleichen wie sie Jürgensen für die Lues beschrieben hat und wie er sie nach spezifi-

scher Behandlung zurückgehen sah. Hervorgehoben seien die Verbreiterung der Schaltstücke und die oft zahlreichen, rundlichen Ausbuchtungen der Kapillarwand. Die Schlingen sind etwas unregelmäßig gestellt, zeigen feine arterielle und nur wenig weitere venöse Schenkel und verlaufen häufig in Spiralform oder Achtertouren.

An anderen Stellen der Oberhaut, insbesondere an der Infraclaviculargrube und der Gegend der Ellenbeuge, gelingt es niemals kapilläre Blutungen aufzufinden. Meist lassen die Kapillaren selbst keine wesentlichen Formveränderungen erkennen. Hie und da sehen wir knopfförmig vorspringende Schaltstücke und relativ häufig kleine Aneurysmen der Kapillarwand, für die der Nachweis vorhandener Blutzirkulation ein wichtiges Unterscheidungsmerkmal gegenüber etwaigen Blutungen ist.

Inwieweit nun diese Beobachtungen für die Lues allgemeinhin gelten, läßt sich nach den wenigen Fällen, die ich gesehen habe, nicht entscheiden. Sie boten sich in der beschriebenen Art und Weise in je einem Falle von progressiver Paralyse und Lues cerebri dar, während andererseits bei zwei weiteren Kranken mit progressiver Paralyse und einem Kranken mit Lues II weder Blutungen noch Kapillarveränderungen im Nagelfalz und den beiden Teststellen gefunden wurden. Wichtig ist fernerhin, daß in den beiden erstgenannten Fällen alle Möglichkeiten ausgeschlossen werden konnten, die nach meiner Erfahrung zu Kapillarblutungen führen, auch ließen sich vasomotorisch-trophische Störungen von Haut und Nägel vermissen, die wir bekanntlich auch bei Luikern finden können. Wir dürfen damit sicherlich mit Recht behaupten, daß die Blutungen vor den Kapillaren des Nagelfalzes wie die Veränderungen der Kapillarform, zumal diese auch von Jürgensen und anderen beobachtet wurden, ihre Ursache in der Lues selbst haben. Bestärkt werden wir in dieser Auffassung auch durch das Ergebnis des Stauungsversuchs, der in allen Fällen, soweit Kapillarblutungen vorhanden waren, die Auslösung experimenteller Blutungen möglich machte.

Wenn ich nun in einer gedrängten Übersicht über die Fälle berichten soll, bei denen wir niemals kapilläre Blutungen gefunden haben, so wird zunächst auf einiges hinzuweisen sein, was wir im Rahmen der bisherigen Darstellung bereits berührt haben. Es sind dies vor allen Dingen die mannigfachen Beziehungen, die zwischen

den funktionellen Durchblutungsstörungen und Organerkrankung bestehen. Erinnert sei in diesem Zusammenhang an die vasomotorisch-trophischen Störungen, die wir im Gefolge des Diabetes Mellitus beobachten können. Mikroskopisch haben wir in diesen Fällen regelmäßig kapilläre Blutungen wie typische Veränderungen der Kapillarform gefunden. Nun lassen sich aber keineswegs bei allen Diabetikern Durchblutungsstörungen der Gliederspitzen nachweisen, sondern wir finden sie nur in etwa ein Drittel der eigenen Fälle. Damit fällt aber jene Grundbedingung fort, an die wir bei dieser Erkrankung das Auftreten von Kapillarblutungen geknüpft sehen. Wir können sie dann weder im Nagelfalz noch an der Infraclaviculargrube und der Ellenbeuge feststellen, auch finden wir Kapillaren, die keine wesentlichen Formänderungen erkennen lassen, vor allem fehlen die typische Auftreibung der Schaltstücke wie die oft eindrucksvollen Strömungsstörungen in den Kapillaren. —

Ähnliche Abhängigkeiten machten es uns erklärlich, wenn wir bei Menschen mit ausgesprochener katarrhalischer Diathese Kapillarblutungen gefunden haben, denn die Anlage zu Katarrhen ist in hohem Maße bedingt durch konstitutionelle Anomalien am periphersten Gefäßapparat. Diese müssen aber nicht nimmer nachweisbar sein und wir werden sogar häufig auf Fälle stoßen, in denen die Frage nach vasomotorischen Störungen der Haut völlig verneint wird und in denen wir makroskopisch wie mikroskopisch keinen Anhaltspunkt für das Bestehen einer solchen Diathese gewinnen können. In diese große Gruppe gehören all jene entzündlich-katarrhalischen Erkrankungen der Schleimhäute des gesamten Verdauungskanals, des Respirationstraktes, der Gallenwege und des Urogenitaltraktes, für die eine konstitutionelle Grundlage im Sinne der vasoneurotisch-katarrhalischen Diathese L. Fischers nicht ermittelt ist. Dem entspricht der Mangel an hervortretenden Veränderungen der Kapillaren der bedeckten Haut wie das Fehlen jeglicher Blutung im Nagelfalz der Finger.

Diese Erfahrung läßt sich auch auf die entzündlichen Erkrankungen der serösen Häute wie auf die Entzündungen der Leber, der Lunge und nach unseren Beobachtungen auch auf die rheumatischen Gelenkerkrankungen ausdehnen. Es muß aber erwähnt werden, daß wir in Fällen von

abgeheilter Bronchopneumonie und croupöser Pneumonie wiederholt Kapillarblutungen gefunden haben. Die Kapillaren erwiesen sich jedoch völlig uncharakteristisch, ebenso müssen wir in jedem einzelnen Falle entsprechend dem Ergebnis des Stauungsversuchs eine erhöhte Blutungsbereitschaft der Kapillaren ablehnen. Es kam zwar zu stärkerer Füllung der Gefäße, des öfteren zu körniger Strömung und Stase in den Kapillaren, aber weder nach 4′ noch nach Ablauf von 7—8′ konnten Blutaustritte aus den Kapillaren beobachtet werden. Wenn wir nun in Betracht ziehen, daß in 8 weiteren Fällen von Bronchopneumonie während der Erkrankung selbst nie Blutungen nachgewiesen wurden, ferner daß in den zuletzt erwähnten Fällen der Stauungsversuch jedesmal negativ ausfiel, dann dürfen wir wohl mit Sicherheit annehmen, daß diese Blutungen auf andere Weise entstanden sein mußten. Wenn wir aber trotzdem Blutungen finden, so kann das seinen Grund sehr wohl darin haben, daß es im Verlaufe der Erkrankung zu einem Versagen des Herzens gekommen war und, wie wir aus früheren Darlegungen wissen, bestehen dann allerdings die Voraussetzungen, die zu Blutungen aus den Kapillaren führen können. Doch das sind Dinge, die wieder auf einer ganz anderen Seite stehen. —

Ebenso habe ich in wenigen Fällen von Polyarthritis chronica Kapillarblutungen im Nagelfalz gefunden. Es handelt sich dabei um Kranke, die vasomotorische Störungen der Haut stets vermissen ließen und deren Kapillarbild sich nicht wesentlich von dem eines gesunden Menschen unterschied. Man sah vielleicht etwas häufiger wie sonst Andeutung einer Verbreiterung der Schaltstücke, aber auch darüber könnte man streiten. Diesen Fällen steht nun eine größere Anzahl solcher gegenüber, bei denen wir niemals kapilläre Blutungen im Fingerfalz noch an anderen Stellen der Oberhaut festgestellt haben. Wir sahen im Nagelfalz regelmäßig gestellte Kapillaren mit engen arteriellen und venösen Schenkeln; nie fand ich die Schaltstücke verbreitert oder beobachtete gröbere Störungen der Blutzirkulation. Die Häufung dieser Fälle gegenüber jenen, die Blutungen aufwiesen, wie die Tatsache, daß experimentelle Blutungen nie ausgelöst werden konnten, lassen es wenig wahrscheinlich erscheinen, daß die Polyarthritis, die ja in die Gruppe der rheumatischen Erkrankungen gehört, zu einer Schädigung der Kapillaren führt.

In aller Kürze sei an dieser Stelle auch an jene Ergebnisse erinnert, die wir bei der Arteriosclerose gewinnen konnten, solange

Zeichen einer veränderten Durchblutung fehlen. Typisch ist für alle Fälle, daß Blutungen im Nagelfalz wie an den übrigen Teststellen stets vermißt werden. Weiterhin beobachten wir Kapillaren, die in Form und Anordnung keine Besonderheiten erkennen lassen, wobei wir wiederum jene Fälle ausschließen, bei denen die Dekompensation des Herzens zu Blutungen wie zu Erweiterung des venösen Abschnittes der Stromendbahn geführt hat.

Zu den Erkrankungen nun, bei denen wir in keinem Falle Kapillarblutungen beobachten, gehört die Tuberkulose. Ich habe eine große Reihe von Kranken mit produktiven und exsudativen Formen der Lungentuberkulose wie solche mit Tuberkulose der Niere, der Prostata, der Harnblase und der weiblichen Genitalien kapillarmikroskopisch untersucht und nie Blutungen im Nagelfalz, an Ellenbeuge oder Infraclaviculargrube gefunden. Die Kapillaren des Nagelfalzes zeigen keine bedeutsamen Veränderungen gegenüber der Norm. Wir sehen regelmäßig gestellte Schlingen mit feinen arteriellen und venösen Schenkeln, die gleichmäßig und mäßig rasch durchströmt werden. Vor allem bei jenen Kranken mit schlechtem Allgemeinbefinden fällt eine gewisse wächserne Blässe des Untergrundes auf, die Kapillaren sind eher noch zarter und feiner und zeigen offensichtlich eine Verminderung ihrer Durchblutung. Diese Merkmale können wir an anderen Stellen der Oberhaut in ihren wesentlichen Zügen immer wieder feststellen. Die Kapillarköpfe treten kaum hervor, die subpapillären Gefäße scheinen nur verschwommen und blaß durch die Haut und an keiner Stelle gelingt es Blutungen nachzuweisen.

Zu ähnlichen Ergebnissen gelangen wir bei der kapillarmikroskopischen Untersuchung von Carcinom-Kranken. Betrachten wir die Kapillaren im Nagelfalz, so drängt sich uns besonders bei kachektischen Menschen unwillkürlich der Vergleich mit jenen Kapillarbildern auf wie sie den funktionellen Durchblutungsstörungen eigen sind. Haben wir hier mit Blut überfüllte, oft mächtig entwickelte Kapillarschlingen und subpapilläre Gefäßmaschen, Formen von größter Mannigfaltigkeit und Gesetzlosigkeit, so gewinnen wir beim Anblick dieser Kapillaren den Eindruck, als ob alle Lebenstätigkeit vermindert sei. Die Kapillaren erscheinen als schwach gefüllte, feine Fäden und stehen in größeren Abständen voneinander, der Untergrund ist gelblich-blaß wie es die Haut dieser kachektischen

Menschen ist. Übereinstimmende Verhältnisse treffen wir an der Infraclaviculargrube und der Ellenbeuge an. Auch hier sind die Kapillarköpfe außerordentlich fein und scheinen gegenüber der Norm in ihrer Zahl beträchtlich vermindert. Aber weder an diesen Stellen der bedeckenden Haut noch im Fingerfalz konnten mit Ausnahme von einigen wenigen Fällen jemals Kapillarblutungen aufgefunden werden. Und selbst dann, wenn welche nachgewiesen wurden, ließen sich diese niemals auf eine Schädigung der Kapillaren beziehen. —

Überblicken wir nun die Reihe der mitgeteilten Befunde, so erkennen wir, daß es sehr wohl Erkrankungen und Anlagen des menschlichen Körpers gibt, für die kapilläre Blutungen bei typischen Veränderungen der Kapillaren etwas durchaus Kennzeichnendes sind. Und soweit unsere Fälle ein Urteil erlauben, können wir sagen, daß insbesondere die funktionellen Durchblutungsstörungen der Gliederspitzen mit einer ausgesprochenen Neigung zu Kapillarblutungen einhergehen. Es gilt dies sowohl für die Fälle, in denen die vasomotorisch-trophischen Störungen anlagemäßig begründet sind wie für jene, in denen sie als Folge einer gestörten Funktion der innersekretorischen Drüsen auftreten. Erinnert sei hierbei an unsere Befunde bei Myxödem, Basedow und Diabetes mellitus. Da auch Ulcuskranke, Menschen mit ausgesprochener Katarrhneigung sowie Asthmatiker zum größten Teile Zeichen von Funktionsstörungen der Blutstrombahn an der bedeckenden Haut aufweisen, so sind uns Blutungen in diesen Fällen durchaus erklärlich. — Vor allem durch die Untersuchungen von Prof. Fritz Lange lernten wir in der Thrombangiitis obliterans ein Krankheitsbild kennen, das mit großer Regelmäßigkeit zu kapillären Blutungen führt. Und hier sind es insbesondere ihre Teilformen, die juvenile rezidivierende Glaskörperblutung wie die im Hirn lokalisierte Form der Bürger'schen Erkrankung, für die der Nachweis dieser Blutungen von grundlegendem Wert für die Aufklärung ihrer Pathogenese war. — Wir machten ferner die Erfahrung, daß sowohl die acute wie die chronische Nephritis häufig zu kapillären Blutungen führt und wie weitere Beobachtungen schließen lassen, kommt auch der Arteriosclerose insoweit Bedeutung zu, als wir immer dann Blutungen im Nagelfalz finden, wenn es bereits zu wahrnehmbaren Durchblutungsstörungen einer Gliedmasse gekommen ist. — Ebenso sind Blutungen bei der essentiellen Hypertonie

etwas überaus Häufiges. Dies gilt für die Hypertoniker nicht nur soweit diese Vasomotoriker sind, sondern wir finden Blutungen ebensogut bei jenen, die Funktionsstörungen der Blutstrombahn völlig vermissen lassen und wie sich weiterhin ergeben hat, bleibt für die Frage der Blutung der Funktionszustand des Herzens ohne Belang. — Entsprechend der Regelmäßigkeit unserer Befunde müssen wir annehmen, daß auch die Dekompensation des Kreislaufs als solche zu kapillären Blutungen Anlaß gibt und übereinstimmende Ergebnisse vermögen uns in gleicher Richtung in mehreren Fällen von Thrombose der Extremitätenvenen zu überzeugen. Schließlich sei an die Befunde bei mehreren Kranken mit Lues III erinnert, die uns berechtigen, auch dieser Erkrankung Bedeutung für die Entstehung kapillärer Blutungen beizumessen.

Wir haben erfahren, daß sich kapilläre Blutungen, von wenigen Ausnahmen abgesehen, ausschließlich im Nagelfalz von Finger und Zehen nachweisen lassen. Es liegen wohl die Dinge so, daß sich an diesen Stellen, die schon normalerweise unverhältnismäßig schlechtere Bedingungen für die Durchblutung aufweisen, wie z. B. die Ellenbeuge oder die Infraklavikulargrube, Schäden, welche die Hautkapillaren treffen, am allerersten und am allerschwersten auswirken und Reize, die von den Kapillaren der bedeckenden Haut im allgemeinen mit Engerstellung des Gefäßlumens oder bei stärkerer Einwirkung mit Erweiterung und Erschlaffung beantwortet werden, schädigen jene im Nagelfalz infolge ihrer exponierten Lage so sehr, daß sie zu bluten beginnen. Grundlegend andere Voraussetzungen sind augenscheinlich bei der akuten und der chronischen Nephritis erfüllt, denn gerade diese Fälle sind die einzigen, bei denen wir jemals Kapillarblutungen an unseren beiden Teststellen beobachtet haben. Es mag uns vielleicht die Lehre Volhard's einen Hinweis darauf geben, wo wir die Ursache für dies unterschiedliche Verhalten zu suchen haben. Nach diesen Gedankengängen müssen wir uns vorstellen, daß es sich bei der Nephritis um eine primäre Erkrankung aller Kapillaren des Körpers handelt und daß die Nephritis selbst nur das auffallendste Zeichen dieser generellen Erkrankung ist. Das soll also heißen, daß jede Kapillare des Körpers und somit auch jede einzelne der bedeckenden Haut für sich Sitz der Erkrankung sein kann. Wir dürfen infolgedessen für jede Kapillare, gleichgültig an welcher Stelle sie sich

befindet, die Möglichkeit als gegeben annehmen, daß sie in gleichem Maße an den pathologischen Geschehnissen teilnimmt wie irgendeine andere, aber auch, daß sie im selben Grade von einer Schädigung ihrer Wandung bis zur Blutung betroffen wird.

Weiterhin sehen wir nur eine Forderung unseres Kausalitätsbedürfnisses erfüllt, wenn sich kapilläre Blutungen wie Kapillarveränderungen auf bestimmte Abschnitte des Körpers beschränken, soferne auch die Ursache eine lokale ist und umgekehrt stellen wir Kapillarblutungen im Nagelfalz von Finger und Zehen immer dann fest, wenn diese in allgemeinen, den ganzen Organismus ergreifenden Vorgängen begründet sind. Wir erinnern uns an die Befunde bei den funktionellen Durchblutungsstörungen, der Nephritis, der Hypertonie usw. und in Gegensatz hiezu an jene bei der Arteriosklerose und der Thrombose der Extremitätenvenen.

Wie aus unseren Fällen ersichtlich, gelang es uns nur in einer beschränkten Anzahl von Fällen Blutungen am Augenhintergrund bei gleichzeitig vorhandenen Kapillarblutungen nachzuweisen. Mit Ausnahme eines Falles von essentieller Hypertonie, der den typischen Befund einer Retinitis angiospastica mit ihren regellos verstreuten, streifenförmigen Blutungen bot, handelt es sich ausschließlich um die juvenile rezidivierende Glaskörperblutung, die, wie schon mehrfach hervorgehoben, durch thrombangiitische Veränderungen der Netzhautgefäße verursacht wird, während die gleichen Prozesse an den Gefäßen der Extremitäten zu den fast immer nachweisbaren Limbusblutungen an Finger und Zehen führen. In allen übrigen Fällen hingegen fanden sich weder Blutungen noch irgendwelche verwertbare Veränderungen am Augenhintergrund und somit blieb es uns versagt, das von uns angestrebte Gesamtbild durch eigene Beobachtungen zu vervollständigen. Es sei mir aber, was diese Fälle anbetrifft, erlaubt, auf einige bekannte Tatsachen der Augenheilkunde hinzuweisen, sind sie doch immerhin geeignet, die von uns in Frage gestellten Zusammenhänge in genügend eindringlicher Weise zu beleuchten. Wie allgemein bekannt, vermag die diffuse Glomerulonephritis doppelseitige Netzhautprozesse hervorzurufen, die denen der Hypertonie verwandt sind und in deren Gefolge wir stets Blutaustritte entstehen sehen. Setzten wir bei diesem Geschehen eine gemeinsame Grundlage im Sinne Volhard's voraus, so kann uns nichts

zwingender von der Richtigkeit dieser Auffassung überzeugen wie eben der Nachweis von kleinsten Blutungen in den verschiedensten Gebieten des Körpers. Seien es nun die Blutungen im Nagelfalz von Finger und Zehen, die Blutungen an Ellenbeuge und Infraclaviculargrube oder die Hämaturie und die Blutungen der Retinitis albuminurica, immer werden wir in diesem losen Nebeneinander der Erscheinungen unter dem leitenden Gedanken der primären, generalisierten Kapillarerkrankung ein einheitliches Geschehen erkennen. Als ein sehr seltenes Ereignis kann auch einmal die Dekompensation des Herzens analog den Blutungen am Fingerlimbus zu Netzhautblutungen führen und wie der Diabetes mellitus nicht selten die Nagelfalzkapillaren schädigt, so beobachten wir dann und wann regellos verstreute Blutungen bei der Retinitis diabetica. Doch diese Fälle sind in ihrer reinen Form sehr selten und meist sind die Blutungen zum Teil Folge einer gleichzeitig bestehenden Blutdruckerhöhung. — Die Thrombose der Extremitätenvenen, die nach unseren Beobachtungen so gut wie immer zu Limbusblutungen führt, hat ihr Spiegelbild in der Thrombose des Netzhautgefäßsystems. Wird die Zentralvene unwegsam, dann kann das Blut die Netzhautgefäße nicht verlassen und staut sich in den strotzend gefüllten Venen. Wie bei der Thrombose der Extremitätenvenen, so kommt es auch hier zu einer Schädigung der Gefäßwandung, die zu dem bekannten Flammenbilde der radiär gestellten, dunklen Blutungen führt. Bekommen wir bei Menschen mit Funktionsstörungen der Blutstrombahn nie wesentliche Veränderungen im Augenhintergrundsbild zu Gesicht, so ist doch sehr wahrscheinlich, daß beim primären Glaukom ähnliche Faktoren eine führende Rolle spielen. Wir nehmen heute an, daß ein besonders fein arbeitender vasomotorisch-nervöser Apparat die Druckschwankungen des Gesamtkreislaufs vom Auge fernhält und daß dieser Regulationsmechanismus beim Glaukomkranken durch Versagen und abnorme Reaktion der Vasomotoren hochgradig gestört ist. Und so ist immerhin denkbar, daß eine gewisse Parallele zwischen den Innervationsstörungen der Gefäße an den Gliederspitzen und jener im Auge besteht, wodurch die beim hämorrhagischen Glaukom auftretenden Blutungen in die Netzhaut und die Blutergüsse in den Glaskörper eine ähnliche Deutung zuließen wie jene im Nagelfalz. — Im negativen Sinne scheinen die Veränderungen am Augenhintergrund bei der Sclerose der Aderhautgefäße in Einklang mit den Befunden zu stehen, die wir bei

jenen Fällen von Arteriosklerose erhoben haben, die Zeichen einer organischen Durchblutungsstörung der Gliederspitzen vermissen ließen. Denn die degenerativen Veränderungen der Aderhaut beschränken sich lediglich auf die gröberen Gefäße und führen damit nie zu Durchblutungsstörungen in den äußeren Netzhautschichten. Dementsprechend kommen Blutungen bei diesen Prozessen nicht vor, eine Tatsache, die sehr gut mit unseren Beobachtungen bei peripherer Arteriosklerose übereinstimmt. — Für die Lues können wir ähnliche Beziehungen nicht geltend machen und soweit uns das vorliegende Schrifttum bekannt ist, wurden Blutungen am Augenhintergrund bei luetischen Erkrankungen des Auges bisher nicht beobachtet. Diese haben zum Teil rein degenerativen Charakter, zum Teil sind sie entzündlicher Natur und führen lediglich zu dauernden Zerstörungen an Netz- und Aderhaut.

Abschließend sei auch unserer Ergebnisse beim Jürgensen'schen Stauungsversuch gedacht. Mit seiner Hilfe war uns möglich, in den bekannten Fällen den augenscheinlichen Beweis für eine krankhaft erhöhte Blutungsbereitschaft der Kapillaren zu erbringen. Wir konnten dadurch unseren Befunden ein hohes Maß an Wahrscheinlichkeit sichern und es gelang jene Fälle abzutrennen, in denen Blutungen niemals einer Schädigung der Kapillaren entsprungen sein konnten, sondern als reine Zufallsbildungen zu deuten waren.

Zum Schlusse der Arbeit gestatte ich mir, Herrn Prof. Dr. F. Lange für die Überlassung des Themas und Übernahme des Referates, sowie Durchsicht und Korrektur auch an dieser Stelle herzlichst zu danken.



Abb. 1.
Diffuse, durch Maniküre entstandene Quetschblutung am Fingerlimbus im Gegensatz zu den kappenförmigen Kapillarblutungen.



Abb. 2.
Kappenförmige, geschichtete Blutungen von braunroter Farbe im Nagelfalz der Finger bei Acrocyanose der Hände. In gerader Verlängerung eine schmetterlingsförmig gestaltete Kapillare mit verbreitertem Schaltstück (Kopf) und weitem venösen Schenkel.



Abb. 3.
Kappenförmige Blutung vor schlecht sichtbaren, unregelmäßig gestellten Kapillaren: Myxödem.

Abb. 4.
Kappenförmige und geschichtete Blutungen verschiedenen Alters bei Basedow'scher Krankheit. Eben noch sichtbare Kapillaren, die an dieser Stelle keine Verbreiterung der Schaltstücke zeigen.



Abb. 5.
Kappenförmige Blutung mit den Kapillaren, denen sie entstammt. Kapillaren ziemlich regelmäßig angeordnet, des öfteren mit achtertourigem Verlauf und Verbreiterung der Schaltstücke. Oberhalb der Blutung eine Kapillare, die durch die klobige Auftreibung des Kapillarkopfes auffällt: Diabetes Mellitus.

Abb. 6.
Dasselbe bei Ulcus Ventriculi. Kapillaren rechts oben deutlich erkennbar. Vereinzelt Verbreiterung der Schaltstücke.



Abb. 7.
Kappenförmige und geschichtete Blutungen am Fingerlimbus bei Asthma Bronchiale. In unmittelbarer Verlängerung eine achtertourig gewundene Kapillare, der eine eben ausgetretene Blutung von hellroter Farbe hutförmig aufsitzt. Links unten eine weitere frische Blutung von Kappenform. Kapillaren unregelmäßig gestellt, Schaltstück verbreitert.

Abb. 8.
Bräunliche, blasse Blutungen von Hut- und Kappenform vor regelmäßig angeordneten Kapillaren mit mäßig verbreiterten Schaltstücken: Juvenile Rezidivierende Glaskörperblutung und Endangiitis Obliterans der Extremitäten.

Abb. 9.
Bräunliche Blutungen von Kappenform und Schichtung im Nagelfalz der Finger bei Acuter Glomerulo-Nephritis. Rechts eine unregelmäßig geformte Kapillare mit angedeuteter Verbreiterung des Schaltstückes.



Abb. 10.
Dasselbe bei Chronischer Glomerulonephritis mit nephrotischem Einschlag. Mehrere spiralig verlaufende Kapillaren mit ausgeprägter Verbreiterung der Schaltstücke und weiten venösen Schenkeln.



Abb. 11.
Kappenförmige und geschichtete Blutungen im Fingerfalz bei Lues III.

Abb. 12.
Dasselbe bei Essentieller Hypertonie. Gestreckter Verlauf der zugehörigen Kapillaren.

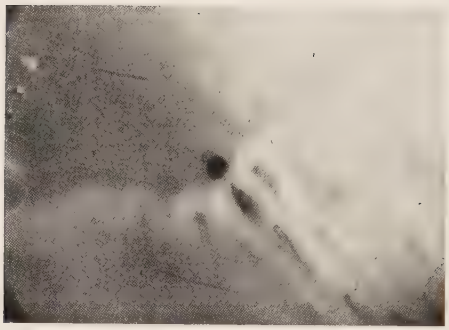

Abb. 13.
Kappenförmige, dunkelbraune Blutung im Nagelfalz der Zehen. Unmittelbar darunter eine Kapillare mit verbreitertem Schaltstück und weitem venösen Schenkel. Rechts daneben eine Kapillare mit körniger Strömung: Arteriosclerose der Beinarterien mit Gangrän der Zehen.

Abb. 14.
Blutungen von Kappenform und Schichtung im Nagelfalz der Finger bei allgemeiner Kreislaufdekompensation. Kapillaren mit feinen arteriellen und etwas weiteren venösen Schenkeln. Keine Verbreiterung der Schaltstücke.

Abb. 15.
Kappenförmige, geschichtete Blutungen im Nagelfalz der Zehen bei Thrombophlebitis und Thrombose der oberflächlichen und tiefen Beinvenen.

Schrifttum.

1. F. Lange: Verh. Kongr. Kreislaufforsch. 1936, S. 312.
2. K. H. Stauder: Klin. Wschr. 1934, S. 1784.
3. O. Marchesani u. K. H. Stauder: Arch. Augenheilk. 109. S. 281 (1935).
4. H. Spatz: Dtsch. Z. Nervenheilk. 136, 86 (1935).
5. W. Parrisius: Dtsch. Z. Nervenheilk. 72, S. 316 (1921).
6. Br. Niekau: Ergeb. inn. Med. u. Kinderheilk. 22, S. 527 (1922).
7. Br. Niekau: Ergeb. inn. Med. u. Kinderheilk. 22, S. 544 (1922).
8. E. Jürgensen: Dtsch. Arch. klin. Med. 175, Heft 5 (1933).
9. Br. Niekau: Erg. inn. Med. u. Kinderheilk. 22, S 545—546.
10. E. Jürgensen: Dtsch. Arch. Klin. Med. 176, Heft 5 (1934).
11. L. Fischer: Die Schleimhäute bei der vasoneurotischen Diathese.
12. O. Müller: Die Kapillaren der menschl. Körperoberfläche in gesunden und kranken Tagen (Stuttgart 1922, Ferd. Enke.)
13. O. Müller: Münch. med. Wschr. 1934, S. 572.
14. O. Marchesani: Dtsch. ophthalm. Ges. 1934, 53.
15. O. Marchesani: Klin. Wschr. 1932, S. 1921.
16. O. Marchesani: Arch. Augenheilk. 109, 124 (1935).
17. M. Nordmann: Verh. Kongr. Kreislaufforschg. 1936, S. 317.
18. F. Lange: Verh. Kongr. Kreislaufforschg. 1936, S. 316.
19. Weiß: Dtsch. Arch. klin. Med. 119, Heft 1.
20. Niekau: Erg. inn. Med. u. Kinderheilk. 22, S. 536 (1935).

Lebenslauf.

Ich wurde am 15. September 1910 als Sohn des Dipl.-Ing. Michael Enzler, jetzt Oberpostrat in Augsburg, und seiner Ehefrau Johanna geb. Sauerbier in Ebenhausen bei Ingolstadt geboren. Von Ostern 1923 bis Ostern 1929 besuchte ich die städt. höhere Handelsschule in Augsburg, die ich mit dem Zeugnis der Obersekundareife verließ. An Ostern desselben Jahres trat ich an die Oberrealschule in Augsburg über und legte 1932 an dieser Anstalt die Reifeprüfung ab. Vom Sommersemester 1932 einschließlich Sommersemester 1937 oblag ich an der Universität München während 11 Halbjahren dem Studium der Medizin und unterzog mich Herbst 1934 der ärztlichen Vorprüfung, sowie Herbst 1937 der ärztlichen Prüfung vor dem Prüfungsausschuß der genannten Universität. Am 22. Dez. 1937 bestand ich die ärztliche Doktorprüfung.